어깨 통증의 임상적 특징과 이학적 검사

조남수
(경희의대 교수)

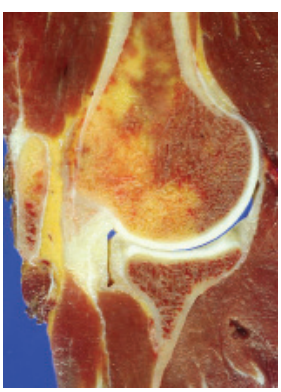

그림 1. 관절와 위에 얹혀 놓여있는 상완골 두의 모습

견관절은 고관절이나 슬관절 또는 다른 여러 관절과 해부학적으로나 기능적으로 여러 가지 점에서 다르다. 즉, 견관절은 마치 골프 티에 골프 공을 올려 놓은 것처럼 (그림 1) 관절와(glenoid)가 상완골 두(humeral head)의 일부만을 덮고 있어 골구조물(bony architecture)만으로는 안정성을 얻기가 힘든 관절이다. 이와 같은 구조적 특성이 있으나 역학적으로 안정성을 잘 유지하면서 우리 몸에서 가장 큰 운동 범위를 얻어야 하는 관절이 바로 견관절이다. 견관절은 다른 부위와 다르게 관절 위에 견봉이라는 지붕을 가지고 있기 때문에 견관절을 덮고 있는 회전근개(rotator cuff)는 어느 정도 제한된 공간에서 움직이게 된다.

〈표 1. 견관절의 기능과 기능 이상 〉

Mobility	Stiffness
Stability	Instability
Strength	Weakness
Smoothness	Roughness

〈표 2. 견관절의 기능 이상에 따른 관절 질환들〉

Stiffness	Idiopathic frozen shoulder Post-traumatic/postoperative stiff shoulder
Instability	Anterior instability Posterior instability Multidirectional instability SLAP lesion Rotator interval lesion
Weakness	Impingement syndrome Partial thickness rotator cuff tear Full thickness rotator cuff tear Internal impingement syndrome
Roughness	Rheumatoid arthritis Osteoarthritis Avascular necrosis Capsulorrhaphy arthropathy Cuff tear arthropathy Syringomyelia

견관절은 ① 가동성(mobility), ② 안정성(stability), ③ 강도성(strength), ④ 평활성(smoothness) 등 4가지의 기본적인 역학적 특성을 가지고 있다. 위의 역학적 특성에 이상이 오는 경우 상대적으로 ① 강직성(stiffness), ② 불안정성(instability), ③ 근력 약화(weakness) 및 ④ 거침성(roughness) 등으로 나타나게 된다.(표 1)

견관절의 질환을 이와 같은 4가지의 기능 이상(dysfunction)으로 크게 분류하여 이해하면 쉽다.(표 2)

견관절 환자를 치료하기 위해서는 그 원인에 대해 보다 철저한 분석과 생역학적으로 뒷받침할 수 있는 이론적 근거로 접근해야 정확한 진단 및 이에 따른 효과적인 치료가 이루어질 수 있다. 정확한 진단은 환자의 나이, 직업, 활동량, 주 증상, 과거력 및 병력을 자세히 알아보고 면밀하고도 체계적인 이학적 소견을 토대로 해야 한다. 이 중 가장 중요한 것은 환자의 병력과 외상성인 경우 손상 기전이라 할 수 있다.

우선 견관절 환자는 환자의 연령과 밀접한 관계를 가져 어떤 특정한 연령군에 따라 많이 발생되는 질환을 기억한다면 진단을 내리는데 도움을 받을 수 있다. 따라서 나이에 따른 질환의 분포를 고려하여 우선 순위의 질환을 먼저 생각하면서 진단에 임해야 한다.(표 3)

환자의 병력을 상세히 체크한 다음 세밀한 이학적 검사 및 단순 방사선적 검사를 시행해야 한다. 물론 필요한 경우에는 MRI, 관절경 검사, 마취하 검사(examination under anesthesia)로 보다 자세하고 정확한 진단을 얻어낼 수 있다. 견관절에 이상이 있으면 동통, 염발음(crepitus), 불안감, 근력 약화, 관절 강직 등을 주로 호소하게 된다. 이들은 대개 서로 동반되는 경우가 많기 때문에 어떤 것이 더 심각한지를 환자에게 알아보고 판단해야 한다. 앞에서 기술한 바와 같이 견관절 질환은 호발 연령이 특징적으로 구분되므로 나이를 알아보아야 하며, 활동력에 따른 질환의 양상이 다르게 나타나기 때문에 육체적 활동량도 알아보아야 한다.

일단 진단이 내려지면 치료 역시 나이, 활동량, 직업 등을 고려하여 보존적 치료가 바람직한지 아니면 수술적 치료가 좋은지를 판단하여 결정해야 한다. 대개의 질환은 우선적으로 보존적 치료를 시도해 보아야 하며, 많은 경우에서 체계적이고 철저하게 계획된 보존적 치료로 증세가 호전되는 경우가 많다.

일부 반드시 수술로 해결해야 하는 질환이나 충분한 보존적 치료에도 불구하고 증세의 호전이 없거나 악화되는 경우는 수술을 권할 수 있지만 모든 예에서 수술이 필요한 것은 아니다. 즉, 고령의 환자와 활동력이 왕성한 장년층의 회전근개 완전 파열은 서로 다르게 취급하여 치료에 임해야 한다.

고령의 환자에서 회전근개가 광범위하게 파열된 경우 증세가 심하지 않다면 굳이 수술을 해야 할 것인지 한번쯤 생각해 보아야 할 것이며, 심한 통증이나 운동 제한으로 수술을 하는 경우에도 이를 봉합하기 위해 근 이전술 등 어렵고 치료 결과를 예측하기 힘든 수술을 해도 될 것인지 아니면 간단하게 단순 견봉성형술을 하여 통증을 완화시키거나 호전시킬 것인지는 잘 생각해 보아야 할 사항이다.

지금부터 외래에서 가장 흔히 만나게 되는 대표적인 견관절 질환(회전근개 파열, 전방 불안정성, 동결견)을 각각 소개하고, 그 임상 증상과 이학적 검사에 대하여 알아보고자 한다.

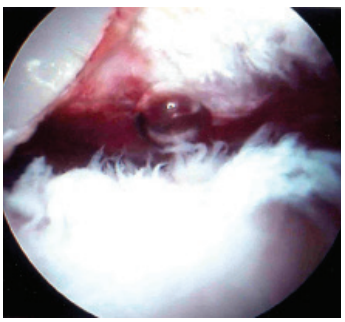

그림 2. 회전근개가 마모된 모습

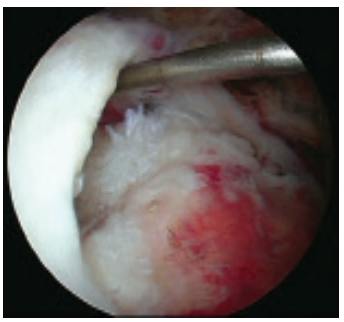

그림 3. 회전근개 파열의 관절경 사진

회전근개 파열

회전근개 질환은 ① 충돌 증후군, ② 회전근개 부분 파열, ③ 회전근개 완전 파열로 크게 나눌 수 있다. 충돌 증후군은 일명 견봉하 마모(subacromial abrasion)라 하며,(그림 2) 최근에는 회전근개의 파열이 없는 경우만을 뜻하고, 회전근개 파열은 별개로 구별하여 사용하고 있다.(그림 3) 회전근개 완전 파열은 회전근개의 전층이 파열되어 관절와 상완 관절(glenohumeral joint)과 견봉하 점액낭(subacromial bursa)이 서로 통하게 되는 경우를 말한다. 부분 파열은 부위에 따라 견봉하 점액낭내(bursal side), 관절내(articular side), 건내(intratendinous) 파열로 나눌 수 있다.(그림 4, 5, 6)

어떻게 회전근개 질환을 알 수 있는가?

1. 임상 증상

40세 이상 장년층의 환자가 수개월간 지속된 어깨통으로 외래를 방문하였다면 충돌 증후군, 회전근개 파열, 동결견 등을 먼저 고려하여야 하고 드물게는 골성 관절염, 류마티스성 관절염, 무혈성 괴사 등을 염두에 두고 환자를 보아야 하며, 이 중 가장 흔한 질환은 동결견과 충돌 증후군이다. 이 연령에서는 불안정성이나 상부 관절와 순 파열(SLAP)을 보이는 경우가 드물어 이들을 먼저 고려할 필요는 전혀 없다. 대개의 어깨통 환자는 야간통을 동반하고 있어 경추부 병변과는 구별을 할 수 있으나 야간통만으로는 어떤 어깨 질환으로 인한 것인지 알기가 힘들다. 전형적인 회전근개 파열은 통증이 견관절의 전방에 위치하고 팔을 올리기가 힘들고 거상시 특히 120-160도 사이에서 통증이 심하게 나타나며, 일단 팔을 어느 정도 올리면 마지막 거상은 수월하게 할 수 있다고 호소하는 것이 특징이다. 이와는 반대로 팔을 올릴 수는 있지만 내릴 때 힘이 없거나 통증으로 뚝 떨어뜨리는 경우가 있는데, 이를 'drop arm sign'이라 한다.

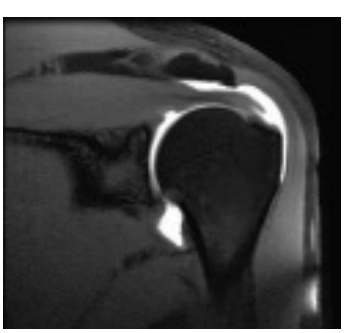

그림 4. 점액낭내 부분 파열

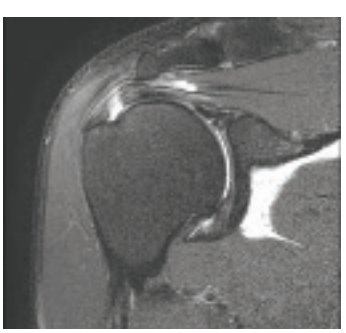

그림 5. 관절내 부분 파열

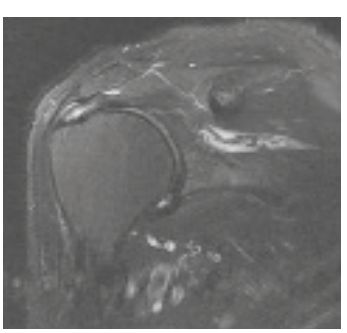

그림 6. 건내 부분 파열

그림 7. 마찰 소견
회전근개 마모나 파열이 있을 경우 검사자의 인지로 염발음이나 함몰을 느낄 수 있는 가장 좋은 검사 방법이다.

그림 8. Empty can position에서 극상건의 근력을 알아보고 있는 모습

충돌 증후군에서도 이와 같은 증세는 마찬가지다. 만약 동결견(frozen shoulder)이나 견관절 강직(stiff shoulder)이 동반된 충돌 증후군 또는 회전근개 파열인 경우에는 수동 운동의 제한이 있어 위의 특징적인 증세가 나타나지 않게 되어 진단하기가 어렵다. 또한 경추부에 병변이 있어 나타나는 방사통인지 아니면 실제 어깨에 이상이 있어 통증을 호소하는 것인지를 구별해야 한다. 동결견인 경우에는 어깨통의 성질이 범발성(diffuse)이고 내회전 및 외회전시 심한 통증을 호소하여, 주로 견봉 전방의 통증이거나 견봉하 동통을 호소하고 내회전 또는 외회전시 그리 심한 통증을 보이지는 않는 충돌 증후군 또는 회전근개 파열과는 어느 정도 구별이 된다. 이와 같이 어깨통의 위치, 양상, 야간통 유무 등만으로도 진단하는데 많은 도움을 받을 수 있어 이학적 검사나 방사선 검사를 하기 전에 자세한 병력 청취가 대단히 중요하다.

2. 이학적 검사

이학적 검사는 ① 운동 범위 검사, ② 마찰 소견(abrasion sign), ③ 건 소견(tendon sign) 등이 있다. 우선 견관절의 운동 범위를 체크하는데, 이는 수동 운동과 능동 운동으로 나누어 건측과 비교하면서 관찰한다. 수동적 운동 범위가 현저히 저하되어 있으면 동결견이거나 견관절 강직을 동반한 질환을 먼저 생각하면 되고, 수동적 운동 범위의 제한은 없으나 능동적 운동이 잘 안 되는 경우에는 충돌 증후군이나 회전근개 파열을 우선적으로 생각하면 된다.

다음으로 매우 중요한 검사 소견은 마찰 소견이다. 마찰 소견(abrasion sign)은 환자의 견갑골을 한 손으로 잡아 고정하고, 다른 한 손으로는 환자의 주관절 부위를 잡아 환자의 팔을 회전시킬 때 느낄 수 있는 염발음 또는 결손(tendon defect)을 촉진하는 방법이다.(그림 7) 회전근개의 파열이 있으면 검사자의 인지(index tip)의 끝을 견봉의 바로 전방에 놓고 팔을 약간 신전시켜 극상건이 견봉의 전방에 놓이게 한 상태에서 환자의 팔을 회전시키면 실제 극상건의 파열로 인한 결손을 감지할 수 있으며, 이 때 환자는 심한 통증을 느끼게 된다. 충돌 증후군이 있으면 환자는 통증을 호소하나 검사자는 단지 염발음만 감지하게 된다.

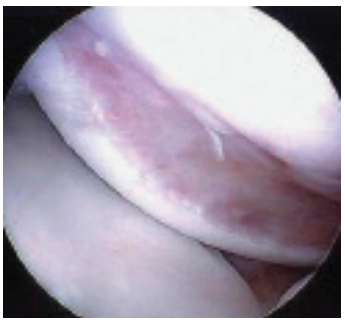

그림 9. 전하방 관절와 순 인대 복합체의 파열을 보여주는 Bankart 병변

그림 10. 상완골 두의 골 결손을 보여주는 Hill-Sachs 병변

다음은 근력에 대한 진찰 검사로 극상근(supraspinatus), 극하근(infraspinatus)과 견갑하근(subscapularis) 등에 대해 시행할 수 있다. 극상근은 해부학적으로 상완-견갑 선상(humeroscapular plane)이 40도가 되어야만 건 섬유(tendon fiber)가 직선적으로 놓여 최대의 근력 효과를 가지게 된다. 따라서 이 선상에서 거상시킬 때 정확한 극상근의 근력 검사가 이루어지게 되며, empty can position으로 팔을 40도 정도 벌려 검사하는 것이 좋다. (그림 8)

검사자의 저항을 이기지 못할 정도로 거상 근력이 떨어져 있거나 심한 통증을 호소하는 경우 회전근개 질환을 의심할 수 있다.

견관절 불안정성

견관절 불안정성은 비정상적인 상완골 두의 전위(abnormal translation)로 인해 상완골 두의 중심이 관절와의 중심을 잇는 선상에 놓여 있지 못하고 이를 유지할 수 없어 증세를 일으키는 상태를 뜻한다. 이 중 대부분을 차지하는 불안정성은 전방 불안정성이다.

1. 왜 전방 불안정성이 오는가?

관절와는 상하방으로 평균 9 mm 정도, 전후방으로 5 mm 정도의 깊이를 유지하고 있으며, 이는 관절와 순에 의해 50% 정도의 깊이를 더 얻게 되어 견관절의 안정성을 유지하게 된다. 실험적으로 관절와 순을 박리하여 Bankart 병변을 만들면 이러한 깊이를 유지시키지 못해 견관절의 안정성을 잃게 되며, 전하방의 관절와 연을 침식시킬 경우 20% 정도의 불안정성을 초래하게 된다. 관절와는 마치 골프티 위의 공처럼 상완골 두를 받치고 있는데, 만일 이 골프티가 부분적으로 깨져있거나 경사가 있게 세우게 되면 골프공은 골프티에서 밑으로 떨어지게 되는 것과 같다.

2. 임상 증상

전방 불안정성은 환자가 호소하는 증세, 특히 어떤 자세에서 불안정성에 대한 불안감을 보이는지 주의깊게 알아 보아야 하며, 자세하고도 반복적인 이학적 검사가 요구된다. 단순 방사선 촬영으로 조그마한 골편을 물고 떨어진 Bankart 병변(그림 9)을 관찰하거나 대부분 보이는 Hill-Sachs 병변 (그림 10)을 찾을 수 있어 진단은 쉽게 할 수 있다. 또한 큰 골 결손을 동반하거나 자세한 병변 관찰이 필요한 경우에는 CT 또는 MRI로 위의 병변을 명확히 확인할 수 있다.

3. 이학적 검사

환자가 외전, 외회전을 피하려 하기 때문에 자세한 검사를 하기가 어려운 경우도 있으며, 대부분

은 외전, 외회전시 전방 탈구에 대한 불안감을 호소하게 된다. 가끔은 환자가 불안감을 단순 통증으로 호소하기도 해 반복적으로 질문하여 탈구에 대한 불안감 유무를 확인해야 한다. 전방 불안정성에 대한 불안감 검사(apprehension test)로는 앉아서 검사할 수 있는 crank test와 누워서 하는 fulcrum test, 전방 전위 검사(anterior drawer test), 재위 검사(relocation test) 등이 있으며, 다른 불안정성과 감별하기 위하여 후방 전위 검사(posterior drawer test), 하방 전위 검사(sulcus test), 약동 검사(jerk test) 등을 하게 된다. 이외에 압력 회전 검사(compression rotation test), 굴곡 내전 검사(flexion-adduction test) 등을 하여 다른 동반 병변을 확인해야 한다.

유착성 관절낭염(동결견)

동결견은 만성 견관절통과 운동 장애를 일으키는 가장 흔한 질환의 하나로, 전체 인구의 약 2%에서 유발되는 것으로 알려져 있다. 유착성 관절낭염은 크게 특발성(idiopathic)과 이차성으로 나눌 수 있는데, 이차성은 골절, 탈구 등 외상성과 수술 후 합병증이 포함된다. 특발성인 경우 대개 50대 이후에 호발하며, 환자는 다른 견관절 환자와 마찬가지로 심한 동통, 야간통과 운동 제한을 보이게 된다. 운동 범위 검사상 능동적 운동 범위뿐 아니라 수동적 운동 범위까지 현저히 저하되어 있으면 의심할 수 있으며, 마찰 소견(abrasion sign)이나 건에 대한 소견(tendon sign)은 동통으로 인해 양성을 보이기도 하나 자세히 검사하면 회전근개 파열이나 충돌 증후군과는 감별할 수 있다.

■ 참고문헌

1. Gerber C, Ganz R. Clinical assessment of instability of the shoulder. With special reference to anterior and posterior drawer tests. J Bone Joint Surg Br 1984;66:551-556
2. Griggs SM, Ahn A, Green A. Idiopathic adhesive capsulitis. A prospective functional outcome study of nonoperative treatment. J Bone Joint Surg Am 2000;82:1398-1407
3. Itoi E, Kido T, Sano A, et al. Which is more useful, the “full can test” or the “empty can test,” in detecting the torn supraspinatus tendon? Am J Sports Med 1999;27:65-68
4. Jobe FW, Kvitne RS, Giangarra CE. Shoulder pain in the overhand or throwing athlete. The relationship of anterior instability and rotator cuff impingement. Orthop Rev 1989;18:963-975
5. Kelly BT, Kadrmas WR, Speer KP. The manual muscle examination for rotator cuff strength. An electromyographic investigation. Am J Sports Med 1996;24:581-588
6. McClusky C. Classification and diagnosis of glenohumeral instability in athletes. Sports Med Arthro Rev 2000;8:158-169
7. Murrell GA, Walton JR. Diagnosis of rotator cuff tears. Lancet. 2001;357:769-770. Erratum in: Lancet 2001;357:1452
8. Oliashirazi A, Mansat P, Cofield RH, et al. Examination under anesthesia for evaluation of anterior shoulder instability. Am J Sports Med 1999;27:464-468
9. Park HB, Yokota A, Gill HS, et al. Diagnostic accuracy of clinical tests for the different degrees of subacromial impingement syndrome. J Bone Joint Surg Am 2005;87:1446-1455
10. Silliman JF, Hawkins RJ. Classification and physical diagnosis of instability of the shoulder. Clin Orthop Relat Res 1993;291:7-19