요통의 해부와 병태생리

김 경 훈 교수
부산대학교 의학전문대학원
마취통증의학과

서론

인간으로 태어나 죽을 때까지 약 80% 정도는 요통을 갖게 된다. 인간은 네발 짐승들과는 달리 두 발로 걷고 남은 두 손으로 무기를 사용해서 사냥을 하고, 사냥한 짐승을 불을 이용하여 익혀 먹고, 자동차를 이용해서 동물보다 빨리 이동하고, 인터넷을 통해 세상 건너편과 소통하고 있다. 네발짐승이 두발짐승으로 되면서 둥근 지구에 발을 붙이고 살기 위해 중력에 잘 견딜 수 있기 위해 척추만곡을 갖는다.

요통(low back pain or lumbago)은 하지의 통증 동반 여부와 무관하게 늑골하연에서 하부 둔부주름까지의 통증과 불편으로 정의한다 (Low back pain is defined as pain and discomfort that are localized below the costal margin and above the inferior gluteal folds with or without leg pain). 요통의 기간에 따라 6주 이내의 경우를 급성, 6주 이상 12주 이내의 경우를 아급성 및 12주 이상의 경우 만성요통으로 분류한다. 급성 요통의 경우 90%가 자연 치유되며, 나머지 10%가 아급성 시기를 거쳐, 만성 요통이 되는 경우는 2%-7%정도이다.

요통을 유발하기 위해서는 신경분포가 있는 구조물에서 병태생리가 발생한다. 요추의 구조물을 추체와 추간판 등의 대표적인 앞쪽 구조물과 후관절과 같은 뒤쪽 구조물 등으로 나누어 관련 해부학과 흔한 요 · 하지통을 유발하는 병태생리학에 관해 기술하고자 한다.

본론

(1) 척추의 전반적인 구조

아기는 엄마 배 속에서 C자형으로 있다가, 세상에 나오면서 뉘여진 대로 있다가, 약 100일쯤에 뒤집기를 터득하고 목을 가누기 시작하고 앞을 보고 기기 시작하면 경추의 전만이 형성된다. 열 달이 가까워지면 가구 등을 잡고 일어서기 시작하면서 요추의 전만도 형성되기 시작한다. 이렇게 만들어진 두 개의 전만으로 흉추는 자연히 후만으로 자리 잡게 되면서, 일자 구조보다

지구 중력에 대해 9 (= 32)배 정도 스프링처럼 중력을 이기며 잘 살아갈 수 있는 척추 구조를 갖는다. (그림 1)

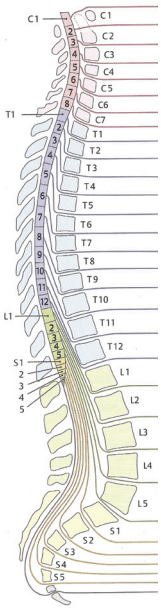

(그림 1) 척추와 척수신경

이러한 구조 때문에 척추의 질환은 심장이나 폐 등의 중요 구조물을 보호하기 위한 흉곽을 이루는 안정된 흉추의 경우 척추 종양 혹은 암의 전이 이외에는 퇴행성 질환은 드물다. 흉추를 경계로 경·흉추부와 요·천추부에는 퇴행성 질환인 추간판탈출증과 척추관협착증이 흔하고, 흉·요추부에는 골다공증성 압박골절이 흔하며, 자동차 사고에서 편타손상의 경우 고정된 흉추 상부인 하부 경추의 후관절이 주로 손상을 받는다.

(2) 척추의 신경분포

척수신경은 경추에서는 후두부(O)와 환추(C1) 사이에서 C1 신경이 나오고, 환추와 축추(C2)사이에서 C2 신경이 나오며, 아래로 내려가 C6 척추와 C7 척추 사이에서 C7 신경이 나오며, C7 척추와 T1 척추 사이에서 C8 신경이 나온다. 흉추로 내려가서 T1 척추와 T2 척추 사이에서 T1 신경이 나오고, T11 척추와 T12 척추 사이에서 T11 신경이 나오고, T12 척추와 L1 척추 사이에서 T12 신경이 나온다. 요추에서는 L1 척추와 L2 척추 사이에서 L1 신경이 나오고, L4 척추와 L5 척추 사이에서 L4 신경이 나오고, L5 척추와 S1 척추 사이에서 L5 신경이 나온다. 천추에서는 S1 척추와 S2 척추 사이에서 S1 신경이 나온다. (그림 1)

척수에서 후각(dorsal horn)쪽에서 후신경세근(dorsal rootlet)이 모여 후신경근(dorsal root)가 되고, 전각(ventral horn)쪽에서 전신경세근(ventral rootlet)이 모여 전신경근(ventral root)가 되며, 대부분은 후신경근에서 일부는 전신경근에서 후신경절(dorsal root ganglion)이 되고, 이후 척수신경(spinal nerve)이 된다. 척수신경은 이내 후하행분지(dorsal ramus)가 되어 내·외측분지로 나누어지고, 이중 내측분지에서 후관절과 척추기립근(erector spinae)에 분포한다.

척수신경은 계속 앞쪽으로 달려 측면피부분지(lateral cutaneous branch)를 내고 내·외측분지를 내린다. 다시 척수신경은 앞쪽으로 달려 전면피부분지(anterior cutaneous branch)를 내고, 내·외측분지로 나뉜다. (그림 2, 3)

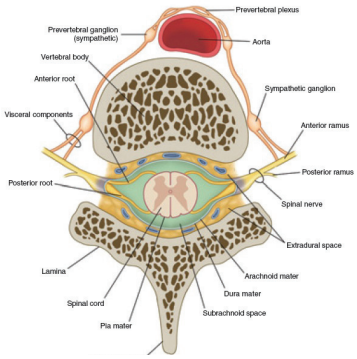

(그림 2) 요추 신경

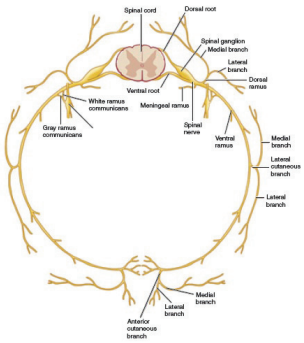

(그림 3) 척수신경의 분지

(3) 요추의 구조물들

요추는 앞쪽 구조물로 추체와 인접한 추체 사이에 추간판이 존재한다. 뒤쪽 구조물로 극돌기(spinous process)가 존재하고, 척수(spinal cord)를 둘러싸는 후궁판(lamina)과 추경(pedicle)으로 추체와 연결하면서 척추궁(vertebral arch)을 형성하며, 위쪽으로 상관절돌기(superior articular process)와 아래로 하관절돌기(inferior articular process)를 뻗어 인접한 위 척추에서 온 하관절돌기를 아래 척추의 상관절돌기가 밖에서 받아주는 형상의 후관절(facet joint)을 형성하며, 옆으로 횡돌기(transverse process)가 존재한다. (그림 4)

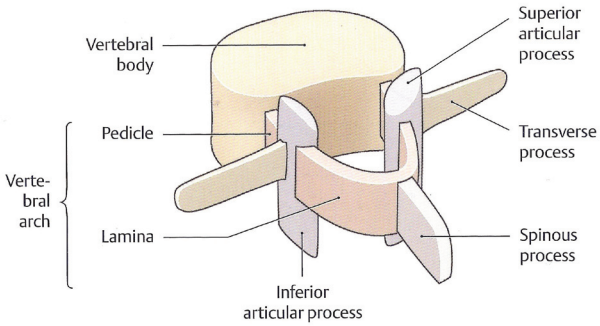

(그림 4) 요추의 골성 모형

연결된 척추의 배열을 유지하기 위해 추체와 추간판의 앞쪽으로 전종인대(anterior longitudinal ligament)가 넓게 존재하고, 뒤쪽으로 후종인대(posterior longitudinal ligament)가 추경 사이에 좁아진 추체 뒤쪽 폭만큼 좁게 연결하고 있다. 이렇게 좁은 후종인대 때문에 추간판탈출증이 발생할 경우 후종인대 외측으로 탈출이 흔하게 된다. 또 후종인대가 퇴행성 변화가 발생하면 추체와 추간판에서 분리되어 주름이 잡히면 척추관을 좁히는 척추관협착증의 원인이 되기도 한다. 척추관협착증은 앞쪽에서 추체의 골극(bony spur), 후종인대의 주름(buckling), 추간판탈출증 등과, 옆쪽에서 후관절의 비후 및 뒤쪽에서 황인대의 비후(hypertrophy of ligament flavum) 등이 발생하는 퇴행성변

화에서 척수와 신경근을 좁혀서 신경성 파행(intermittent neurogenic claudication)과 신경근통(radicular pain)을 유발한다 (그림 5)

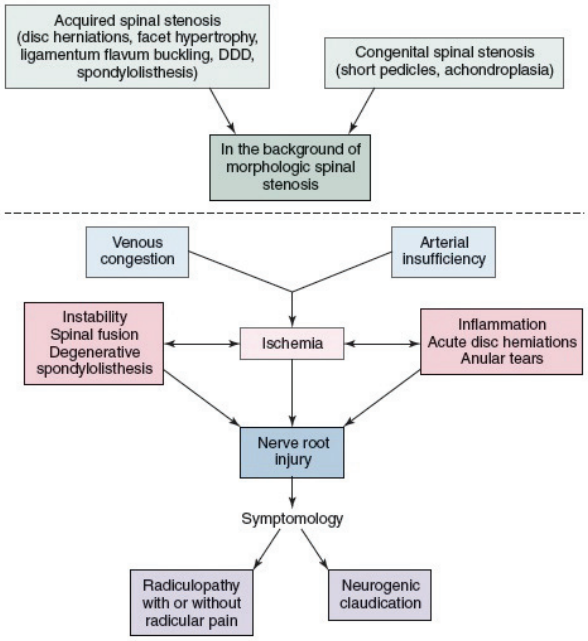

(그림 5) 척추관 협착증의 발생기전

신경근 혹은 후신경절에서 유래된 통증을 신경근통이라 부르고, 운동신경이나 반사의 이상을 동반한 경우를 신경근병증(radiculopathy)라고 부른다. 반면 방사통(radiating pain)은 신경분포를 따라 통증이 발생하는 것을 의미하므로 신경근통을 포함한다고도 할 수 있지만, 신경근 혹은 후신경절의 자극 혹은 압박에 의한 것과 반드시 구분이 필요하다. 척수에 의한 감각, 운동 및 반사의 이상을 초래한 경우를 척수병증(myelopathy)으로 부를 수 있고, 축상통증(axial pain) 혹은 모호한 하지통도 동반할 수 있다. 추간판에서 유래된 통증(discogenic pain)은 자기공명영상에서 의심할 수 있지만, 추간판조영술(discography)이 필요하고, 압력(pressure), 모양(shape) 및 통증의 일치(pain concordance)를 기록해야 한다. 그러나 추간판조영술은 반드시 다른 침습적 시술 혹은 수술을 전제로 시행해야 하며, 그 자체도 충분히 감염과 통증의 악화와 같은 위험성이 존재한다.

추간판의 경우 C2 추체와 C3 추체 사이에서 처음으로 추간판을 관찰할 수 있으며, L5 추체와 S1 추체 사이에서 마지막으로 볼 수 있다. 추간판은 외부의 딱딱한 타이어 같은 연골이 16-18층 정도의 각기 다른 3 방향으로 형성된 섬유륜(anulus fibrosus)이 존재하고, 내부에는 체중부하를 완충할 수 있는 젤리 같은 신체에서 가장 큰 무혈기관인 수핵(nucleus pulposus)이 존재한다 (표 1).

	수분 (Water) (%)	프로테오크리칸 (Proteoglycan) (%)	콜라겐 (Collagen) (%)
연골종판 (Cartilaginous endplate)	55	8	25
수핵 (Nucleus pulposus)	77	14	4
섬유륜 (Anulus fibrosus)	70	5	15

(표 1.) 추간판의 구조

혈관과경분포는 섬유륜의 외측 1/3에만 분포하고 있지만 (그림 6)

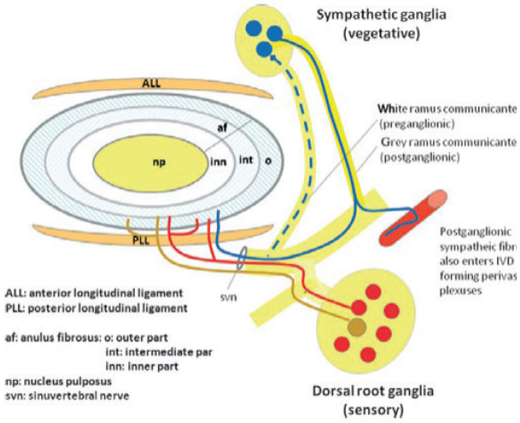

(그림 6) 추간판의 신경분포

딱딱한 섬유륜에서 퇴행성 변화가 발생하면 마치 잃어버렸다 다시 찾은 지우개와 같이 틈이 갈라지면서 수핵이 흘러나오고 신경과 혈관은 수핵 가까이로 자라 들어간다. 처음에는뒤쪽으로 흘러나올 경우 요통만 호소하지만, 후종인대 외측으로 흘러나와 후신경절을 누르거나 자극할 경우 하지통(lower leg pain)을 호소한다. (그림 7)

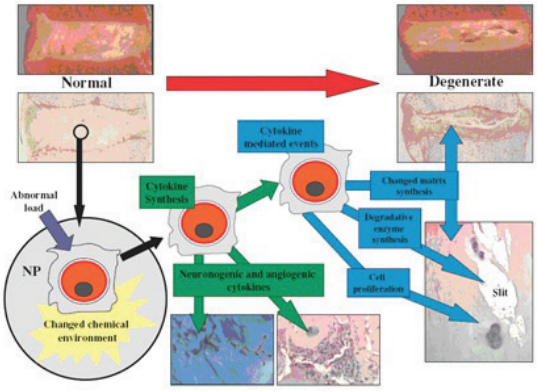

(그림 7) 추간판탈출증의 발생기전

추간판탈출증의 방향을 zone과 level로 표현하여 위치를 표시하고 있으며, 탈출 방향에 따라 증상을 달리한다. (그림 8)

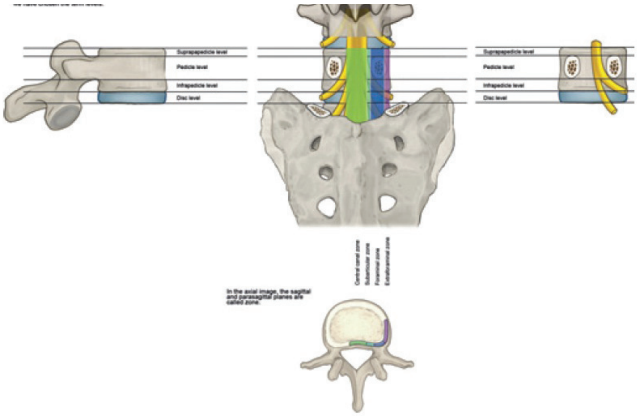

(그림 8) 척추의 zone과 level

추간판 특히 수핵은 혈관분포가 없는 무혈기관으로, 추체와 추간판의 종판(endplate)에서 산소와 포도당을 받고 이산화탄소와 젖산을 배출한다(그림 9).

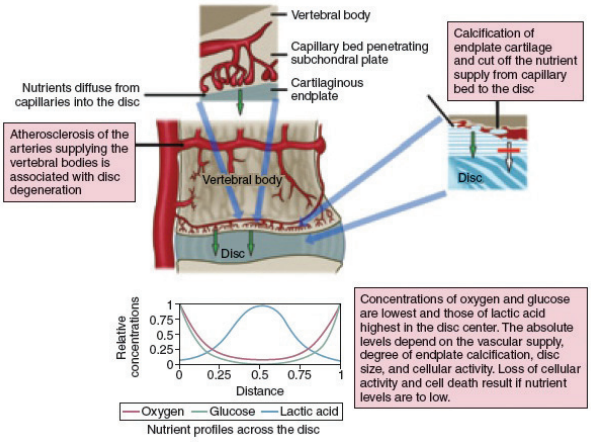

(그림 9) 추간판의 영양공급과 노폐물의 배출.

혈관이 특별히 없어서 압력에 따른 확산(diffusion)을 통해 압력이 낮은 쪽으로 혈

액공급이 되므로 자세에 따라 추간판에 주어지는 압력이 달라진다. 추간판의 허혈이 지속되면 추간판의 퇴행성변화가 지속된다 (그림 10).

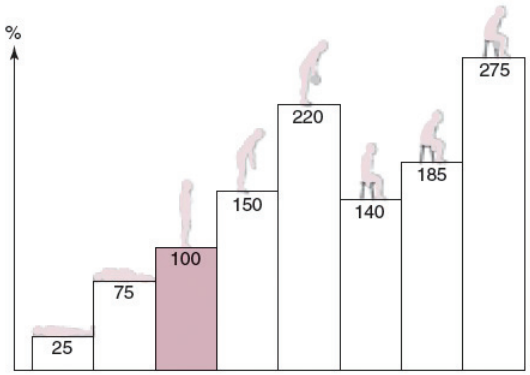

(그림 10) 자세에 따른 요추 3-4간 추간판의 부하.

추간판의 좋은 환경을 유지하기 위해 장시간 앉은 자세보다는 서 있는 자세, 그보다는 누운 자세로 전환하는 것이 좋다.

요추 4-5간과 요추 5-천추1간의 요 · 천추부 접합부에 추간판탈출증이 흔한 반면, 같은 앞쪽 구조물인 추체는 흉 · 요추부 접합부인 T11-L2사이에 골다공증성 압박골절이 흔히 발생한다. 골성전이(bony metastasis) 중 가장 흔한 장기인 척추에는 흉추에 70%, 요 · 천추에 20%, 경추에 10% 정도 침범한다. 흉추에 전이가 흔한 것은 유방, 폐, 간 등이 인접해 있기 때문이다. 골다공증성과 골전이에 의한 골용해성압박골절(osteolytic compression fracture)의 가장 큰 차이점은 단단한 추경의 침범 유무이다. 척추의 골용해성 전이는 추체의 뒤쪽, 추경 및 경막외강(epidural space)의 침범이 흔한 반면, 골다공증은 추체의 피질(cortex)은 존재하면서 수질(medulla)에서 골의 생성보다 소실이 증가된 상태로, 체중부하가 많은 앞쪽이나 중간의 추체가 내려 앉으면서 체중부하가 되는 서거나 앉은 자세에서 추체의 압박이 되면서 골 소실된 수질 내로 자라온 신경이 자극이 되는 상태이다.

정상적인 요추의 경우, 관절 표면적으로 볼 때 90%와 체중부하는 80%를 차지하는 앞쪽 구조물인 추체와 추간판과 관절 표면적 10%(5% + 5%)와 체중부하는 20%를 차지하는 뒤쪽 구조물인 후관절의 3 관절 구조로 되어 있다. 하지만 앞쪽 구조물인 추체 혹은 추간판이 통증을 일으키는 경우, 신체는 뒤쪽 구조물로 의존하는 자세를 취하게 되고 체중부하가 심할 경우 50% 대 50%로 변하면 후관절 증상은 필수적이다 (그림 11).

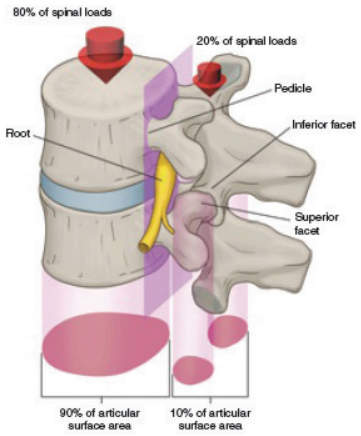

(그림 11) 요추의 관절 표면적과 부하

후관절 통증은 대표적인 깊은 체성통증(deep somatic pain)이며, 엉덩이와 무릎 위 다리

로 무거운 느낌의 부위를 정확히 지적할 수 없는 연관통(referred pain, referral pain)의 특징을 갖는다. 관절 통증이므로 아침 첫 동작이 부자연스럽고 오후가 되면 관절의 통증이 줄어든다. 반면 척추의 가장 큰 관절인 천장관절(sacroiliac joint)은 상지와 체간의 무게를 하지로 전달하는 역할을 하여, 오후에 엉덩이를 빼고 쇼핑을 많이 하고 난 후 통증이 증가하므로 "쇼핑카터증후군"이라고도 불린다.

그 외에도 요추염좌라고 불리는 척추기립근 혹은 주위 인대에 문제가 흔히 발생하지만, 근육의 염좌는 strain, 인대의 문제는 sprain이라고 구분하는 것이 옳다. 또 발생부위는 흉·요추부위가 흔해서 흉·요추 근육염좌가 나은 표현일 것이다. 내측부터 spinalis thoracis 근육이 요추 3번 이하에서는 interspinalis lumborum으로 바뀌고, 다열근(multifidus)이 요·천추부 널게 퍼져 있으며, longissimus thoracis, iliocostalis lumborum 등이 존재한다. 가끔 추체 옆쪽에 존재하는 요근(psoas muscle)의 긴장은 교통사고 후 흔히 발생할 수 있는데, 요추신경총(lumbar plexus, L2-L4)의 자극 증상을 나타낸다.

가장 흔한 이상(형)근 증후군(piriformis syndrome)은 천추 2-4번에서 기시하여 대퇴골 대전자(greater trochanter)에 부착되는데, 좌골신경(sciatic nerve)이 85%정도에서 이 근육 밑으로 지나가므로 좌골신경통의 유사증상을 보인다. 모처럼 하는 등산 중 다리 종아리가 당기다가 갑자기 엉덩이 뒤가 아프고 꼼짝 할 수 없을 때 이 근육의 수축을 느낄 수 있다. 좌골신경이 L4-S2 신경이 묶어서 나오지만 신경근통과 달리 하지직거상 검사상 음성을 보이고, 하지의 FAIR(flexion-adduction-internal rotation)에는 양성을 보인다. (그림 12)

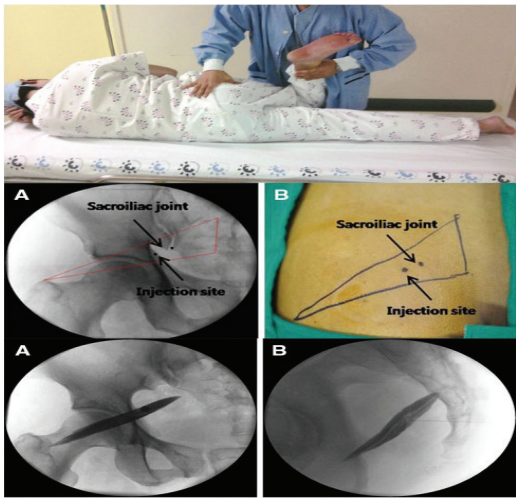

(그림 12) FAIR(flexion-adduction-internal rotation) 검사, 이상근 주사 자입부 및 이상(형)근.

결론

두발짐승이 동그란 지구에서 요통 없이 평생을 행복하게 살아가는 방법은 가진 척추만곡(spinal curvature)을 잘 유지하여 무게 중심축에 맞게 살아가는 것이다 (그림 13. 14)

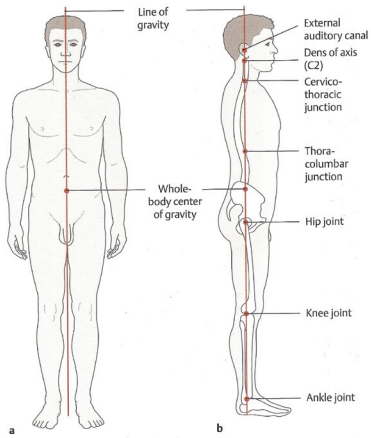

(그림 13) 중력의 올바른 통과선

(그림 14) 네발짐승, 두발짐승, 그리고 세발짐승.

※ 참고문헌

1. Ross LM, Lamperti ED. Atlas of anatomy. 1st ed. New York, NY, Georg Thieme Verlag. 2006, p 59.
2. Kim DH, Kim KH, Kim YC. Minimally invasive percutaneous spinal techniques. 1st ed. Philadelphia, Elsevier Saunders. 2010, p 114.
3. Ross LM, Lamperti ED. Atlas of anatomy. 1st ed. New York, NY, Georg Thieme Verlag. 2006, p 62.
4. Ross LM, Lamperti ED. Atlas of anatomy. 1st ed. New York, NY, Georg Thieme Verlag. 2006, p 82.
5. Kim DH, Kim KH, Kim YC. Minimally invasive percutaneous spinal techniques. 1st ed. Philadelphia, Elsevier Saunders. 2010, p 45.
6. Garcia-Cosamalin J, del Valle ME, Calavia MG, Garcia-Suirez O, Lopez-Muniz A, Otero J, Vega JA. Intervertebral disc, sensory nerves and neurotrophins: who is who in Discogenic pain? J Anat 2010; 217: 1-15.
7. Freemont AJ. The cellular pathobiology of the degenerate intervertebral disc and discogenic back pain. Rheumatology 2009; 48: 5-10.
8. Kim DH, Kim KH, Kim YC. Minimally invasive percutaneous spinal techniques. 1st ed. Philadelphia, Elsevier Saunders. 2010, p 44.
9. Kim DH, Kim KH, Kim YC. Minimally invasive percutaneous spinal techniques. 1st ed. Philadelphia, Elsevier Saunders. 2010, p 38.
10. Kim DH, Kim KH, Kim YC. Minimally invasive percutaneous spinal techniques. 1st ed. Philadelphia, Elsevier Saunders. 2010, p 207.
11. Kim DH, Kim KH, Kim YC. Minimally invasive percutaneous spinal techniques. 1st ed. Philadelphia, Elsevier Saunders. 2010, p 23.
12. Kim JE, Kim KH. Piriformis syndrome after percutaneous endoscopic lumbar discectomy via the pos terolateral approach. Eur Spine J 2011; 20: 1663-8.
13. Ross LM, Lamperti ED. Atlas of anatomy. 1st ed. New York, NY, Georg Thieme Verlag. 2006, p 25.